

坐骨神経切断ラットあるいは低カルシウム飼料投与ラットにおける 二次海綿骨骨量の減少

合志 徳久*, 花城 三奈*

Decrease of the bone volume of metaphyseal secondary spongiosa on the tibiae of sciatic-neurectomized- or low calcium-fed-rats.

Norihisa GOSHI* and Mina HANASHIRO*,

Abstract

Bone loss caused by various factors is known to occur first at the metaphyseal cancellous bone. Using the growing male Wistar rats, total volume of cancellous bone at the proximal metaphyses of the tibiae, composed of primary and secondary spongiosa, has been measured in our laboratory. In the present study, decrease of the secondary spongiosa after the sciatic neurectomy or after the low-calcium-feeding was dealt with. The bone volume of the primary and secondary spongiosa, on the sciatic-neurectomized rats, reduced gradually and nearly bottomed out two weeks after the surgery, whereas that of the secondary spongiosa nearly bottomed out within one week. Though the bone volume one week after the low Ca^{++} -feeding was not measured, the value at two weeks was almost equal to that of the sciatic-neurectomy. The present results seem to be consistent with the accumulated findings indicating that the bone loss by various factors proceeds in the first 10 days.

KEY WORDS: SECONDARY SPONGIOSA, DECREASE OF BONE VOLUME, SCIATIC-NERVE-RESECTION, LOW CALCIUM-FEED
二次海綿骨, 骨量減少, 坐骨神経切断, 低カルシウム飼料投与

緒 言

我々は様々な要因による骨量の減少を、経時的に検索して来た。骨量測定はアザン染色標本の光学顕微鏡写真上に格子を当て、各交点が骨基質上に来る頻度を算出した。しかし、一次海綿骨においては骨梁が細く梁柱が入り組んでいて、格子の交点下に骨梁が当たっているか否かの判別が難しい場合が多い。この部位を、骨量測定の範囲に入れた場合、骨量の数値があいまいになるおそれが

あった。そこで一次海綿骨の部位を除いた場合、数値にどのような変化が起こるのかを検索した。脛骨近位端の一次・二次海綿骨の骨量の変化については、河崎⁶⁾が坐骨神経切断ラットに関して、また、井戸田²⁾、野口⁹⁾らが低カルシウム飼育の影響に関して報告した。我々は彼らの用いた試料に関して二次海綿骨のみの骨量を測定しなおして、先人の知見と比較した。

*鹿屋体育大学 National Institute of Fitness and Sports in Kanoya, Kagoshima, Japan.

材料と方法

河崎⁶⁾, 井戸田²⁾, 野口⁹⁾らによる試料作成は次のように行われた。

1: 坐骨神経切断実験

6週齢ウイスター系ラット10匹を使用した。7週齢時に5匹, 11週齢時に3匹, 12週齢時に2匹をそれぞれ麻酔下で右坐骨神経切断を行った。13週齢時に10匹全てに関して麻酔下に開腹し, 腹大動脈より灌流固定を施した後, 脛骨を採取した。また, 坐骨神経切断肢の対照として左肢を用いた。固定液は1%グルタル・アルデヒド (TAAB Lab. LTD 製), 1%ホルム・アルデヒド (Nakalai Tesque 製), 0.05% CaCl₂ (Nakalai Tesque 製) を 0.1MNa-カコジレート (TAAB) 緩衝液 (pH 7.4) に含むものを用いた。固定試料は正中断し, 完全に脱灰したのちパラフィン包埋を行った。包埋した試料は大和光機製マイクロトームで10 μ mの厚さに薄切し, アザン染色を施した。脱灰液には4%ホルムアルデヒドを含む0.1M エチレン・ジアミン 4 酢酸 (Nakalai Tesque 製) を用いた。

2: カルシウム欠乏飼料投与実験

6週齢ウイスター系ラット15匹を用いた。動物は3匹ずつ5群にわけた。第1群には14日間低カルシウム飼料 (日本配合飼料株式会社製) と飲料水として蒸留水を与えた。第2群には第1群の対照としてマウス・ラット・ハムスター用CE-2固形飼料 (日本配合飼料株式会社製) 及び水道水を与えて飼育した。第3群には23日間低カルシウム飼料及び蒸留水を与え, 第4群はその対照として通常飼料で23日間, 第5群においては2週間の低カルシウム飼料飼育の後, 通常飼料に転じ9日間飼育した。動物は全て麻酔下に開腹し, 腹大動脈より固定液を注入して, 灌流固定を行った。固定の後, 脛骨を切り出して正中断し, 前記の固定液に90分間浸漬した。固定終了後, 脱灰液で3週間脱灰した。3週間後アルコール脱水・パラフィン包埋した試料を大和光機製マイクロトームで7~8 μ mの厚さに薄切し, アザン染色を施した。なお, 固定液, 脱灰液には河崎⁶⁾の実験に用いられたものと同組成のものを用いた。

3: 骨量測定

骨量測定については, Merz and Schenk⁸⁾のヒストモルフォメトリーを参考にして行った。即ち, アザン染色を施した, ラット脛骨の骨幹端部分の光学顕微鏡像 (VANOX AH-2) を20倍に拡大し, これに2 mm 間隔の網目をかぶせ, その格子の交点が骨梁に当たる数を数え, それが格子全体の交点の何%にあたるかを求めた。測定範囲は, 写真上の成長軟骨板 (骨端板) と一次海綿骨の境目の部分の最も高い部分から骨の長軸方向に8 cmとり, それを下限とした。また, 成長軟骨板に沿って下方に幅1 cmを一次海綿骨として測定部分から除き, それ以下最大7 cmの範囲を骨量測定に用いた。

結 果

組織学教科書など¹⁰⁾¹¹⁾によると成長帯に見られる海綿骨のうち, 軟骨性骨梁に骨芽細胞性骨組織が添加して形成された海綿骨は一次海綿骨と呼ばれ, 縦方向の太く短い骨梁とこれを横につなぐ細かい骨梁が見られる (図1)。二次海綿骨は一次海綿骨に比べ横のつながりは少ないが, 縦の骨梁は長くて太く, 骨質は緻密である (図1)。坐骨神経切断や低カルシウム飼育によって, 海綿骨が吸収される際, 梁柱が細く短くなり, 梁柱間の間隔が広くなることは既に河崎⁶⁾, 井戸田²⁾, 野口⁹⁾, 花城⁵⁾らによって報告され, 一般に知られている。これらの報告では, 骨量測定の際, 一次海綿骨も含められていたが, 測定に用いた倍率では, 前述のごとく, 一次海綿骨の骨梁に格子の交点があったかどうかの判別が難しい (図2, 3)。そこで今回は二次海綿骨のみの骨量を測定した (図2, 3)。

二次海綿骨の骨量は坐骨神経切断実験においては, 切断後1週のもので12%, 2週のもので11%, 6週のもので10%であった。非切断側の脛骨は平均24%であり, 坐骨神経切断後1週間のうちに骨量が急速に減少し, 以降の減少はゆるやかであることが示された (図4)。カルシウム欠乏飼料投与実験においては, 低カルシウム飼料投与2週間で12%, 低カルシウム飼料投与23日群で11%,

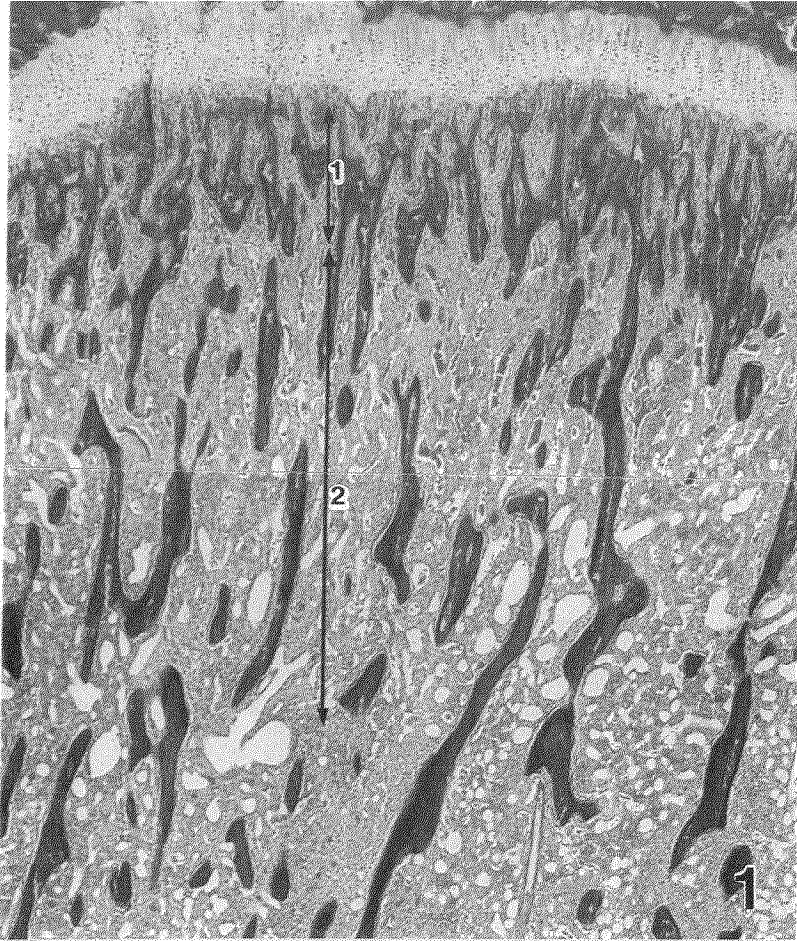


図1. 13週齢対照群, 40倍像。脛骨近位端の海綿骨。
1: 一次海綿骨, 2: 二次海綿骨

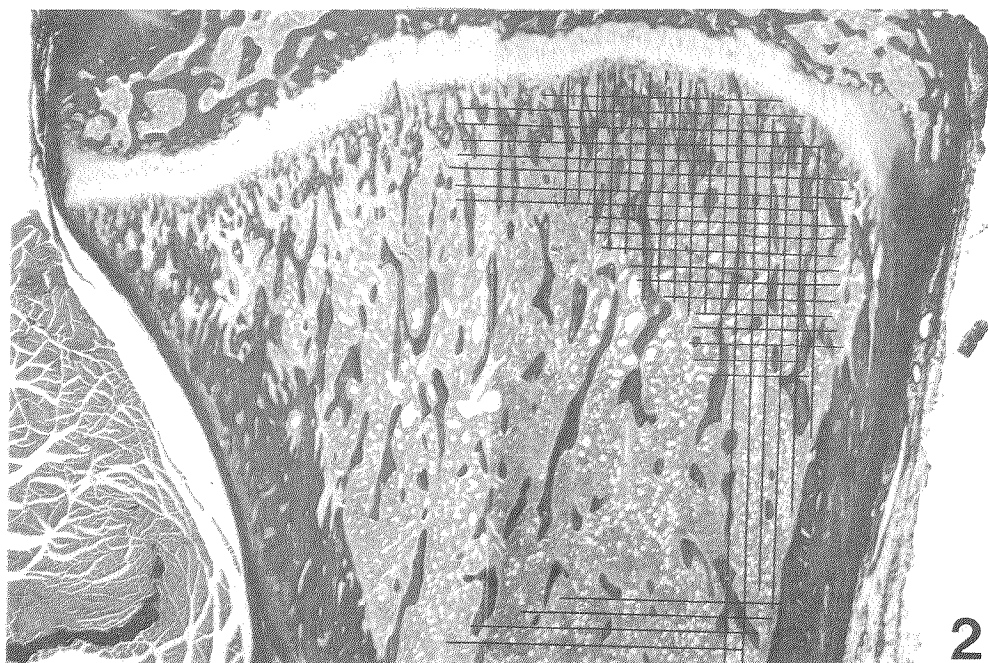


図 2. 13週齢対照群の20倍像。
2 mm幅の格子を当て骨量測定を行った。

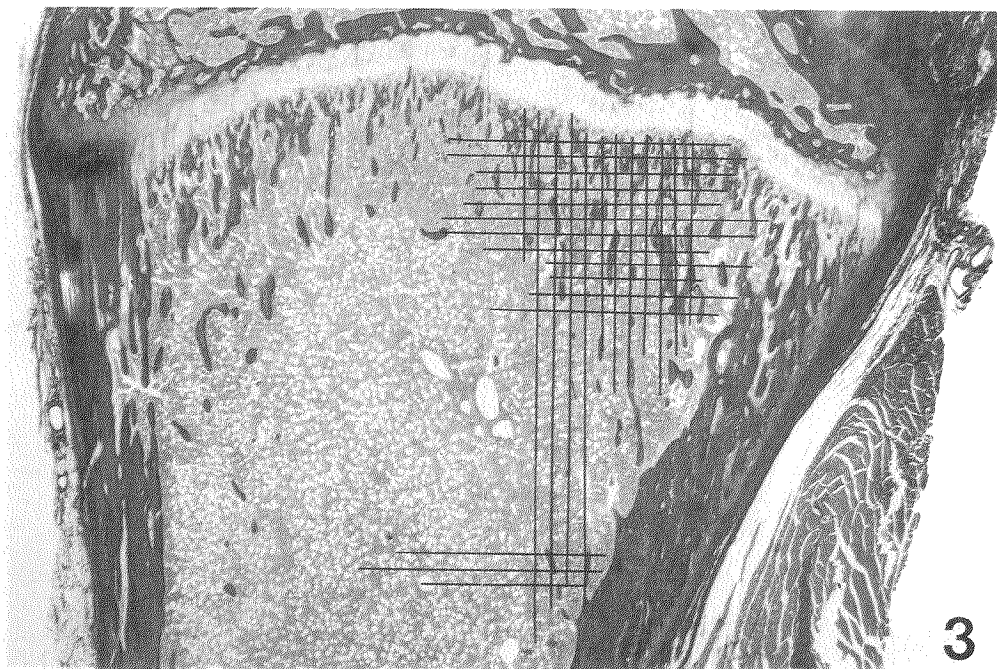
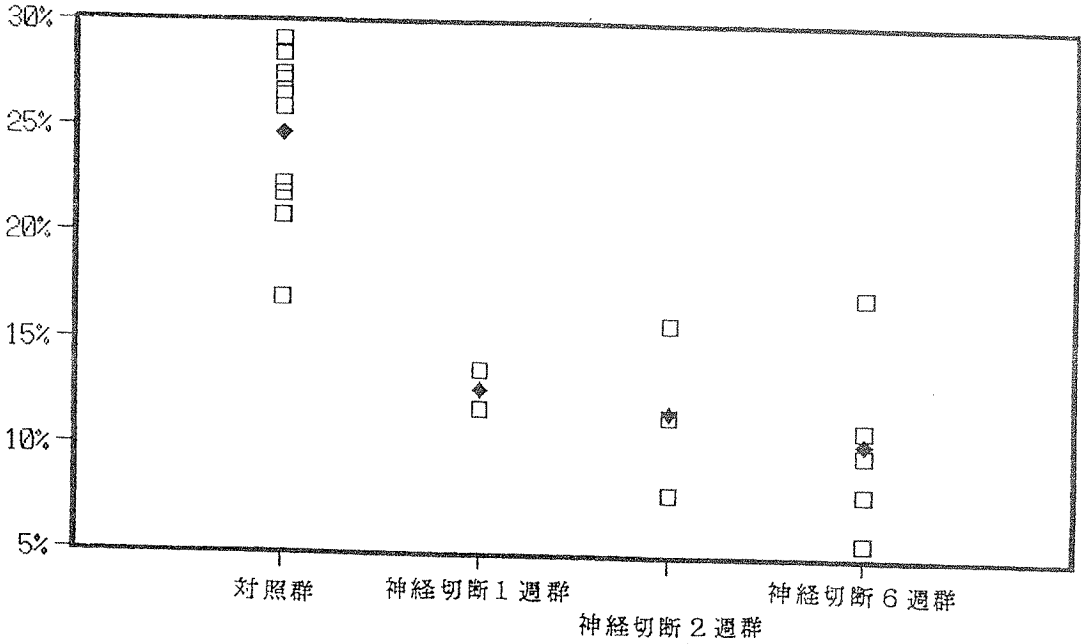
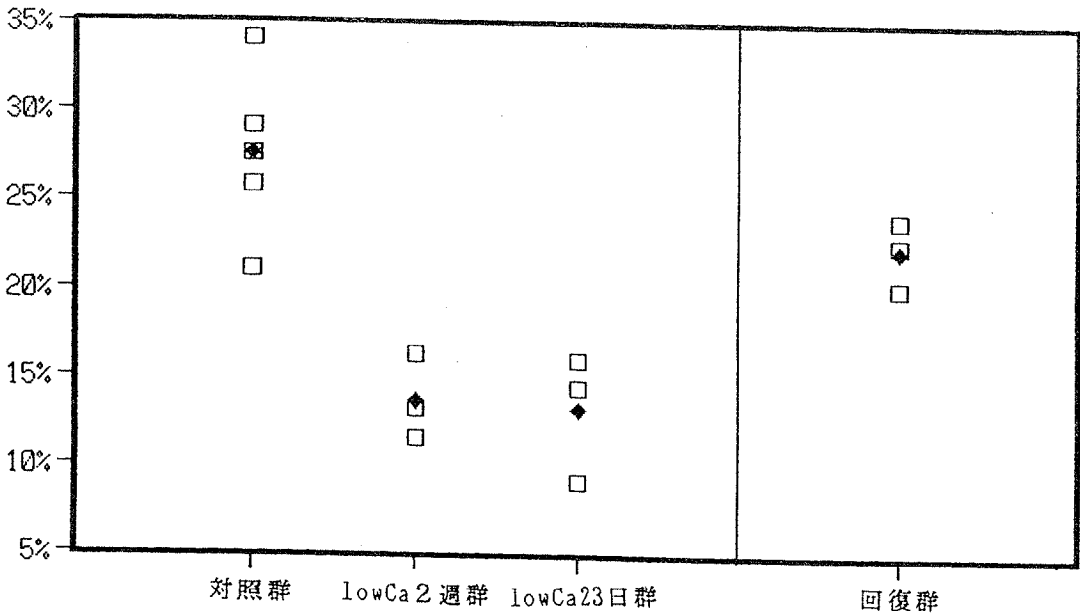


図 3. 13週齢坐骨神経切断群, 20倍像。神経切断6週後。
図2と同様の方法で骨量を測定した。



◆ 平均値

図4. 坐骨神経切断により運動が制限されたラットの二次海綿骨の骨量減少。



◆ 平均値

図5. 低カルシウム飼料投与による骨量減少。

対照群で平均26%であり、低カルシウム飼料投与2週間で骨量が急速に減少し、以降の減少は23日に至るまでゆるやかであることが示された(図5)。なお、2週間低カルシウム飼育の後、通常食・水道水に切り替えた動物群では骨量は21%まで回復していた。

考 察

河崎⁶⁾は1991年にラットの坐骨神経を切断し、その脛骨における一次海綿骨も含めた骨量減少について報告した。それによると、神経切断後、2週目まで直線的な骨量減少がみられる一方、2週目から6週目までの減少は緩やかであるという。しかし、今回二次海綿骨のみの測定をしてみると、1週目までに急激な減少が見られ、2週目と6週目の値には大きな変動はなく、2週目以降の骨量減少が緩やかであることを示唆していた。井戸田²⁾と野口⁹⁾の報告を総合すると、低カルシウム飼料投与の場合も減少の傾向は河崎の報告に類似し、2週目から23日目までの骨量減少は緩やかであった。この報告を今回の二次海綿骨のみの変化と比較すると、1週目の骨量減少を推測することは出来ないが、2週目以降の減少が緩やかである点で坐骨神経切断実験の知見に一致する。

一次海綿骨の定義は研究者により、若干異なるが、一次海綿骨が骨梁の芯に石灰化軟骨を相当量とどめていることでは一致している。OKAMOTO¹⁰⁾は、加齢加速化マウス大腿骨に関する骨量減少の推移を検索している。彼らは石灰化軟骨の核が残る骨梁を一次海綿骨、lamellar になっている骨梁を二次海綿骨というように、両者の組織学的な違いに従って、その間に境界線を引き、それぞれの数値を算出し、加齢による海綿骨骨量の減少を報告している。彼らの骨量測定結果では、二次海綿骨部分が初期に急速に骨量を減少するのに対し、一次海綿骨部分ははじめ緩やかに減少する傾向を示している。二次海綿骨の減少の方が drastic であるという点で筆者らの知見に一致する。一次海綿骨の骨梁の縦の太さは様々であり、骨梁間の骨髄組織の侵入も複雑である。金子³⁾のCMR (contact micro-radiogram) 像からは一次海綿

骨骨梁の石灰化は対照群においてむしろ不十分であり、ビタミンD₃投与により急速な石灰化が起こることがわかる。対照群においては、一次海綿骨の石灰化は緩やかに進行しており、この部位を骨量測定範囲に加えることには問題があることがわかる。

米田¹³⁾は、これまでの種々の報告を総合して、骨吸収は10日前後のうちに急速に進むが、形成には数カ月を要すると記載している。筆者らの今回の知見は、一週間のうちに二次海綿骨の吸収が急速に進んでいることを示し、これを支持するものと考えられる。WEINREB¹²⁾は運動制限による骨形成の抑制の実験において、成長軟骨板から1mmから1.9mmの間で、二次海綿骨のみの測定を行っている。そこでも骨量の減少は10日前後の早い時期に生じると報告されている。一方、低カルシウム飼料投与2週目に正常飼料に切り替えた動物では、9日間にして二次海綿骨の回復が著しいことが示された。成長期の骨量の回復は、筆者らの今回の知見から推測すると、ラットに関しては、米田¹³⁾の記述に反し比較的早いと考えられる。

今回の測定では、骨の実長に換算すると、成長軟骨板に沿って0.5mm下方から最大で3.5mmまでを測定範囲としたことになり、2mm程度骨幹に入っている。これより骨幹側には海綿骨はほとんどなく、大きな髓腔を持つ骨幹に移行している。

ま と め

我々の研究室で成長期ラットを用いて行われてきた、坐骨神経切断実験、低カルシウム飼料投与実験の試料を用いて、二次海綿骨のみの骨量を測定し、先人の知見と比較検討した。これまでの検索では、一次海綿骨も含めた骨量測定がなされてきたが、一次海綿骨の骨梁間には骨髄組織が複雑に侵入し、骨梁の太さも様々であり、我々の研究室で測定に用いた写真の倍率では、骨梁と軟組織の判別が難しい。

一次海綿骨を含んだ測定では2週目までの漸進的な骨量減少が報告されているが、二次海綿骨のみの測定では、急速な骨量減少が1週目までに起こっていることが示された。骨量減少が起こる際、

はじめの10日間に急速に進行するという先人の報告に二次海綿骨の減少傾向は符合する。

参考文献

- 1) Bloom W. and Fowcett D. W.: A Textbook of Histology. 10th Ed, Saunders Co., 1975, pp. 271-272
- 2) 井戸田知恵: 低カルシウム食ラットにおける骨量減少の組織学的細胞学的研究・低カルシウム飼料を14日間与えた場合, 鹿屋体育大学卒業論文, 1993
- 3) 金子則彦: 活性型ビタミンD₃の骨に及ぼす影響—特に, その微細構造の変化について—, 日整会誌 vol.53, pp.1823-1837, 1979
- 4) 合志徳久, 山澤 敏, 井戸田知恵, 野口史紀, 花城三奈, 小牧幸成: 低カルシウム食による骨の発達障害に関する組織学的研究, 鹿屋体育大学学術研究紀要, 第8号, pp.9-14, 1992
- 5) 花城三奈: カルシウム欠乏飼料投与ラットにおける骨の組織学的変化と破骨細胞の細胞学的変化, 鹿屋体育大学卒業論文, 1993
- 6) 河崎由紀: ラット脛骨における骨量減少の組織学的細胞学的研究—坐骨神経切断後6週間後の変化—, 鹿屋体育大学卒業論文, 1992
- 7) Marshall R. and Urist M. D.: Fundamental and Clinical Bone Physiology, J. B. Lippincott Co., 1980, pp.147-155
- 8) Merz W. A. and Schenk R. K.: Quantitative structural analysis of human cancellous bone, Acta Anat., vol.75, pp.54-66, 1970
- 9) 野口史紀: 低カルシウム食ラットにおける骨量減少の組織学的細胞学的研究—低カルシウム飼料を23日間与えた場合—, 鹿屋体育大学卒業論文, 1994
- 10) Okamoto Y., Takahashi K., Toriyama., Takeda N., Kitagawa K., Hosokawa M.: Femoral peak bone mass and osteoclast number in an animal model of age-related spontaneous osteopenia, Anat. Rec. vol.242 (1), pp.21-28, 1995
- 11) 須田立雄, 小澤英浩, 高橋栄明: 骨の科学, pp.65-75, 医歯薬出版, 1985
- 12) Weinreb M., Rodan G. A., and Thompson D. D.: Depression of osteoblastic activity in immobilized limbs of suckling rats, J. Bone Min. Res., vol.6 (7), pp.725-731, 1991
- 13) 米田俊之: 骨を破壊させる黒幕サイトカイン, 骨・カルシウム代謝の調節系と骨粗鬆症, 第Ⅲ章-3, pp.104-133, 松本俊夫編, 羊土社, 1994